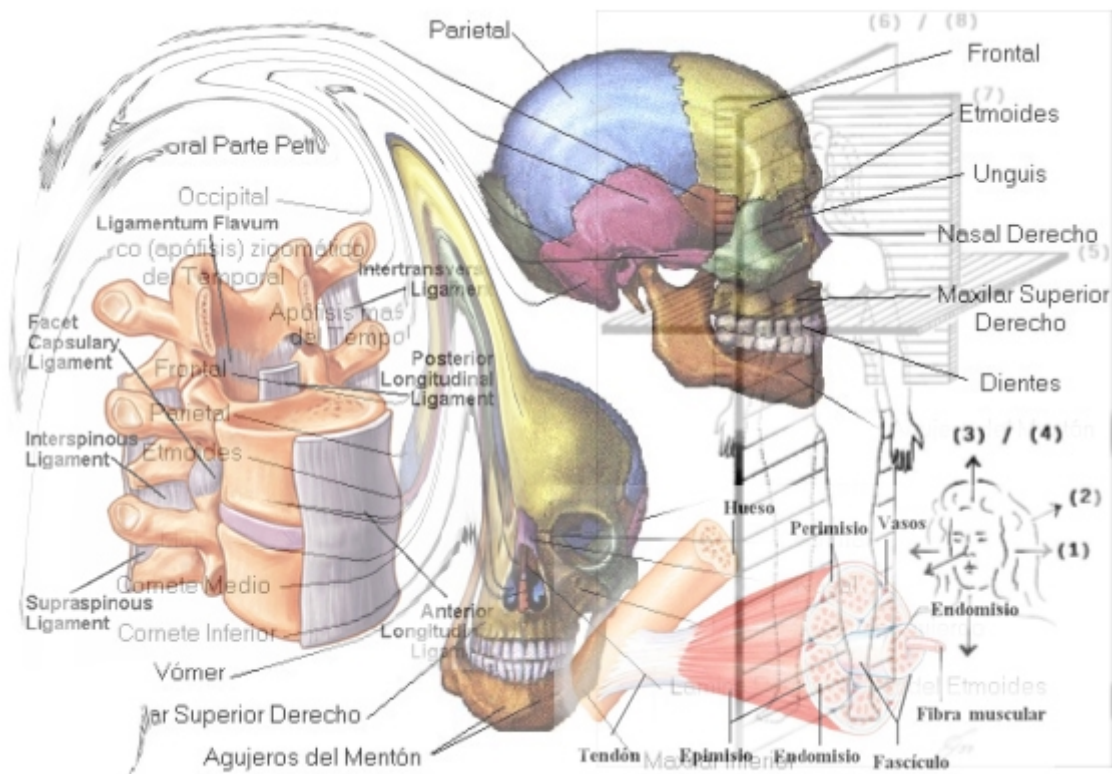


MÓDULO I: FUNDAMENTOS ANATÓMICOS DEL MOVIMIENTO HUMANO



Profesor: Dr. Juan Alberto Sanchis

CAPÍTULO XXVIII: MUSCULATURA DE LA CINTURA ESCAPULAR Y LA AXILA.

MUSCULATURA DE LA CINTURA ESCAPULAR Y LA AXILA

El presente tema sirve para finalizar el estudio del miembro superior. Sin embargo, la región de la cintura escapular y la axila representa una zona de encrucijada entre el miembro superior, el retrosoma y el presoma. Esta encrucijada anatómica condiciona el estudio de la musculatura puesto que bastantes músculos de los que nos encontramos en estas regiones ya han sido estudiados cuando se analizó la musculatura retrosomática en el capítulo VII del presente curso. Además, y con cierto parecido a lo que ocurría en la región glútea, en estas dos regiones anatómicas no existe un sistema neuromuscular predominante, puesto que se pueden observar diversos sistemas neuromusculares compuestos por escasos músculos, o incluso compuestos por un solo músculo, como ocurre por ejemplo con el sistema neuromuscular del serrato.

Esto nos hace conveniente creer que es más apropiado un estudio descriptivo de la musculatura de estas regiones anatómicas relatando en cada músculo cual es su inervación correspondiente, en vez de realizar el clásico estudio subdividido por sistemas neuromusculares diferenciados e independizados.

En primer lugar comenzaremos por el estudio de la ***musculatura de la cintura escapular***.

La musculatura de esta región anatómica en su conjunto ***potencia la trepa***, y por ello debemos recordar en este momento que al estudiar la musculatura más superficial del retrosoma y de la musculatura emigrada ya hablábamos del acto de la trepa.

Entre los músculos ya vistos en el retrosoma y que se localizan también en esta región hemos de señalar tanto al ***músculo supraespinoso*** como al ***músculo infraespinoso***, ambos inervados por el ***nervio supraescapular o coracoideo***.

El supraespinoso es *separador del brazo* pero al igual que el infraespinoso también es *rotador externo del brazo*, y por ello pertenecen al denominado *manguito de los rotadores*.

Otro músculo de esta región pero inervado por el ***nervio axilar o circunflejo*** es el ***músculo redondo menor***, que también pertenece al manguito de los rotadores al provocar en su acción la *rotación externa del brazo aunque también es aproximador*.

El redondo menor se origina en la carilla inferior del troquíter y se inserta en la cara posteroexterna de la escápula.

El ***músculo subescapular*** inervado por el nervio del mismo nombre tiene como función la *rotación interna y aproximación del brazo por lo que va a contribuir al abrazamiento*.

Tiene origen en la fosa subescapular y posteriormente se convierte en tendón (es uno de los ligamentos activos de la articulación escapulohumeral) que se va a insertar en el troquíter humeral. *Las fibras inferiores de este músculo suelen recibir inervación*

procedente del axilar. Este músculo está cubierto por una fina aponeurosis a través de la cual se va a relacionar con el músculo serrato mayor.

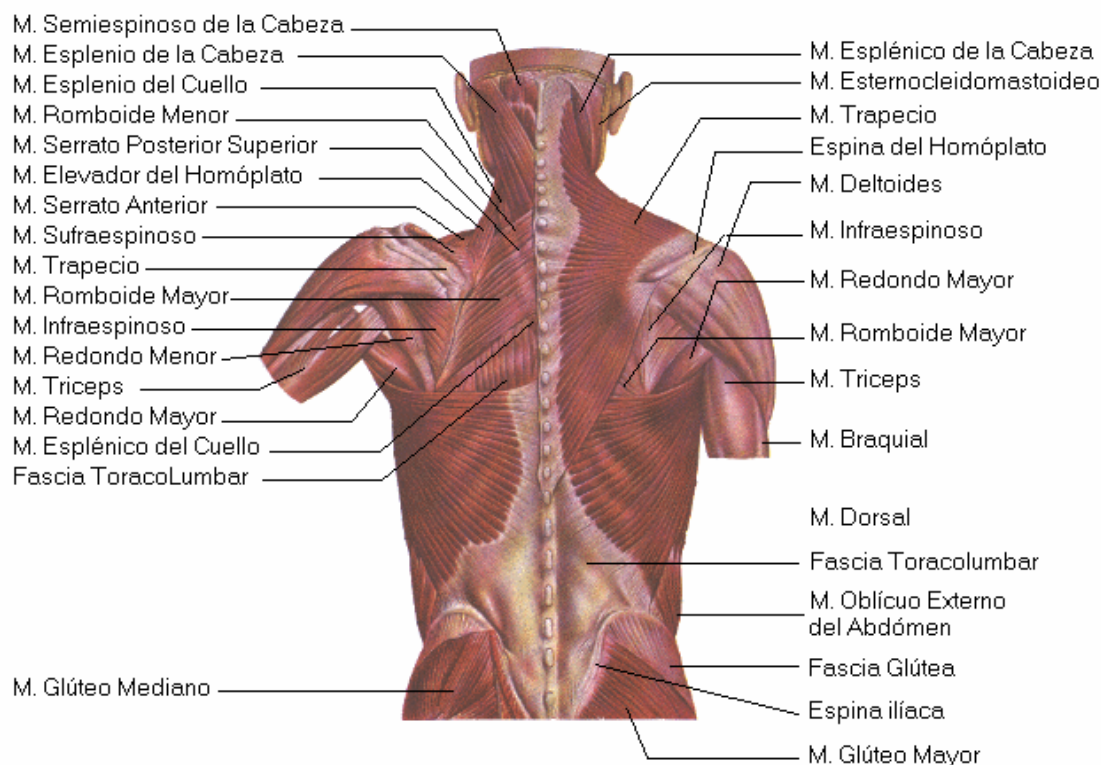


Figura 57. Musculatura de la cintura escapular y axila

<http://perso.wanadoo.es/icsalud/espalda.gif>

El **músculo deltoideo** es el separador del miembro superior por excelencia. Está inervado por el **nervio axilar** y se origina inferiormente en el borde anterior y en la cara externa del húmero. Su tendón forma la denominada V deltoidea. Las inserciones fijas superiores son amplias y se localizan en el borde inferior de la espina de la escápula, borde externo del acromion y en el borde anterior de la clavícula.

Este músculo se encuentra conformado por diversos fascículos musculares, de tal modo que las *fibras musculares anteriores* provocan la *rotación interna* y *anteversión*, las *fibras acromiales* separación y las *fibras espinales* rotación externa y *retroversión*.

El **músculo subclavio** va a ser el que va a traccionar desde la clavícula. Tiene su origen en la primera costilla y en el primer cartílago costal, y se va a insertar en la cara inferior de la clavícula en su mitad externa, y es inervado por el **nervio subclavio**.

Finalmente, en esta región de la cintura escapular nos encontramos con los **músculos romboideos mayor y menor** (inervado por el **nervio dorsal de la escápula**), **elevador de la escápula** (inervado por el **nervio dorsal de la escápula**) y el **trapecio** (inervado por el **nervio accesorio o espinal**), ya estudiados en su día.

A la hora de estudiar la **musculatura de la región axilar** nos vamos a encontrar con la misma situación que la descrita al estudiar la musculatura de la cintura escapular.

Es decir, vamos a estudiar músculos que ya han sido nombrados en capítulos anteriores junto con músculos que van a ser nombrados en este capítulo por primera vez.

Para poder comprender esta segunda parte del tema es necesario hacerse un esquema mental en el que pensemos que en la región de la axila nos podemos encontrar vientres musculares de músculos cuyas inserciones pueden realizarse también en el presoma, como ocurre con los pectorales, o bien realizarse en el retrosoma como ocurre con el dorsal ancho. Además, algunos músculos nombrados en la primera parte del tema también pueden localizarse en esta región que es contigua a la descrita anteriormente.

La función en conjunto de la musculatura de esta región anatómica es participar en el **acto del abrazo**. Para poder realizar esta función en conjunto se combinan las acciones de diferentes músculos que por separado tienen funciones específicas y diferenciadas.

Entre los músculos que participan en el abrazo se encuentran dos músculos inervados por el **nervio subescapular**, uno ya nombrado anteriormente, el **músculo subescapular**, y otro que se nombra por primera vez: el **músculo redondo mayor**.

El músculo redondo mayor, que tiene la misma función que el músculo subescapular (*rotación interna y aproximación del brazo*), tiene su origen en el ángulo inferior de la escápula, se convierte en tendón y va a insertarse en el borde interno de la cresta subtroquiniana.

También nos encontramos con un músculo ya comentado en su día, **el músculo dorsal ancho o latísimo**, que tiene origen en el labio interno de la corredera bicipital se dirige hacia detrás y va a insertarse en la escápula, en las últimas vértebras dorsales, todas las lumbares y el sacro.

La función principal de este músculo va a ser la de *rotar y aproximar el brazo*, pero su *acción no es típica del abrazo* porque cuando la contracción es intensa lo dirige hacia detrás (*retroversor*), acción no útil para el abrazo.

El **músculo serrato mayor, gran serrato o serrato anterior**, músculo inervado por el **nervio del serrato mayor o nervio torácico largo o nervio de Charles Bell**, tiene como *función el proyectar el hombro hacia delante*.

Este músculo tiene origen en las nueve primeras costillas en las cuales se inserta mediante unas digitaciones que asemejan a un diente de sierra (de ahí su nombre). Posteriormente se va a insertar en todo el borde espinal de la escápula desde el ángulo superior al inferior. La cara profunda de este músculo está relacionada con las costillas y los espacios intercostales.

El músculo serrato mayor *fija la escápula al tórax, la desplaza hacia delante y hacia fuera*, con lo que proyecta el muñón del hombro hacia delante y algo hacia arriba *cuando la inserción fija se hace en el tórax*.

Pero *si la inserción fija es la escápula* la acción de éste músculo es facilitar la inspiración, siendo por ello un **músculo inspirador**.

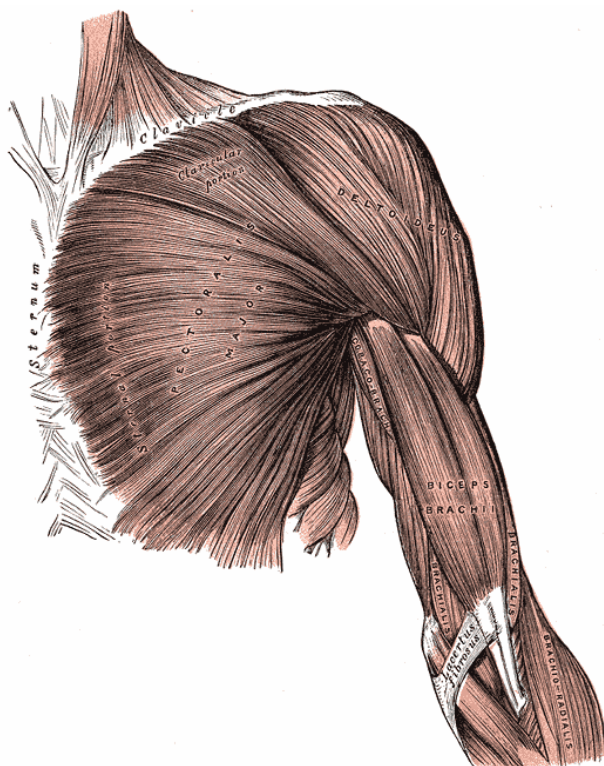
Así mismo, también nos encontramos con el **músculo pectoral menor** y el **músculo pectoral mayor**, inervados respectivamente por el **nervio del pectoral menor o nervio torácico anterior menor** y el **nervio del pectoral mayor o nervio torácico anterior mayor**.

El **músculo pectoral menor** se inserta en la apófisis coracoides mediante un fuerte tendón que se confunde con el tendón del músculo coracobraquial. El tendón del pectoral menor continúa hacia abajo convirtiéndose en un cuerpo carnoso y posteriormente se divide en tres fascículos que se van a insertar por medio de digitaciones en la tercera cuarta y quinta costilla.

Cuando el *punto fijo es el tórax*, éste músculo *lleva hacia y adentro la apófisis coracoides, es decir, desplaza el hombro y escápula hacia delante y abajo*. Sin embargo, cuando el *punto fijo es la apófisis coracoides*, tracciona las costillas y dilata el tórax, por tanto es un **músculo inspirador**.

El **músculo pectoral mayor** se inserta en la cresta subtroquiteriana formando sus fibras una “U” ya que se van a insertar en dos planos.

Dependiendo del origen de las fibras musculares vamos a tener *tres porciones diferenciadas* en este músculo:



- *Porción clavicular:* tiene origen en la parte media e interna de la clavícula.
- *Porción esternocostal:* tiene origen en el esternón y en los seis primeros cartílagos costales.
- *Porción abdominal:* tiene origen en la vaina del músculo recto del abdomen.

Si el *punto de inserción fijo es el tórax* se permite la *aproximación y rotación interna del brazo*. Por el contrario, si el *punto fijo de inserción es el húmero*, la *función será inspiratoria*.

Figura 58. Musculatura de la cintura escapular y axila
<http://www.bartleby.com/107/illus410.html>

Diploma de Especialización Profesional Universitario en “Dirección de programas de fitness”. 1ª Edición.

MUSCULATURA DE LA CINTURA ESCAPULAR Y LA AXILA: Conocimientos que hay que obtener.

- | | |
|----|--|
| 1. | Encrucijada anatómica de estas regiones. |
| 2. | Localización topográfica de la musculatura de la cintura escapular. |
| 3. | Función en conjunto de la musculatura de la cintura escapular. |
| 4. | Funciones específicas de los músculos de la cintura escapular. |
| 5. | Funciones de cada fascículo muscular que integra al músculo deltoides. |
| 6. | Función en conjunto de la musculatura de la región axilar. |
| 7. | Localización topográfica de la musculatura de la región axilar. |
| 8. | Funciones específicas de los músculos de la región axilar. |
| 9. | Porciones que forman el músculo pectoral mayor. |
-